

栀子对大鼠肝肾毒性的病理学观察

王波¹, 杨洪军², 高双荣^{2*}, 吴子伦², 贺蓉², 回连强²

(1. 解放军总医院第二附属医院, 北京 100091; 2. 中国中医科学院中药研究所, 北京 100700)

[摘要] 目的: 观察栀子不同提取物所致的大鼠肝、肾病理学变化。方法: 灌胃给药3 d后, 解剖大鼠, 肝、肾组织称重, 福尔马林固定, HE染色, 光镜下病理学观察。结果: 栀子水提物、醇提物、京尼平苷大剂量组肝重量增加, 指数增大, 与空白组相比($P < 0.001$), 肾脏重量轻度增加; 光镜下可见各给药大剂量组肝细胞明显肿胀变性, 部分肝细胞坏死, 汇管区有大量的毛细胆管增生; 肾曲管不同程度肿胀。结论: 大剂量的栀子水提物、醇提物及京尼平苷导致明显的肝、肾病理学改变, 具有肝、肾毒性。

[关键词] 栀子; 肝脏; 肾脏; 病理

[中图分类号] R285.5 **[文献标识码]** B **[文章编号]** 1005-9903(2007)05-0045-04

The Pathological Observation of Toxicity on Kidney and Haper by Fructus Gardeniae in Rats

WANG Bo¹, YANG Hong-jun², GAO Shuang-rong^{2*}, WU Zi-lun², HE Rong², HUI Lian-qiang²

(1. The Second Hospital Attached to the General Hospital of PLA, Beijing 100091, China; 2. Institute of Chinese Materia Medica, China Academy of Chinese Medical Sciences, Beijing 100700, China)

[Abstract] **Objective:** To study the toxicity of kidney and haper by Fructus Gardeniae in rats. **Method:** After administration for 3days, rats were executed, the samples of liver and kidney were collected and weighted, the pathological observation was carried out by optical microscope. **Result:** The organ relative weight of liver and kidney increased, compared with control group($P < 0.001$), the tumefaction and necrosis of hepatic cells with proliferation of capillary in portal area were found, there was tumefaction in the trenal tubules. **Conclusion:** Fructus Gardeniae can result in the toxicity of haper and kidney in rats.

[Key words] Fructus Gardenia; haper; kidney; pathology

栀子为茜草科常绿灌木, 以成熟果实入药, 常用作保肝利胆药。但也有报道认为栀子的主要成分京尼平苷大剂量应用具有肝毒性^[1]。在实验中发现, 大剂量应用栀子的水提物和醇提物具有明显的肝毒性, 并证实京尼平苷是导致肝毒性的主要物质基础^[2]。另外, 对栀子肾脏毒性研究尚未见报道。为

此, 本文在前期工作基础上, 对栀子导致的肝、肾病理学变化进行了研究。

1 材料与方法

1.1 实验动物

SD大鼠, 雌雄各半, 体重100~120g, 由北京维通利华实验动物有限公司提供, 动物合格证号: SCXK(京2002-0003)。

1.2 药品与试剂

栀子购自江西省樟树中药饮片厂, 经中国中医科学院中药研究所何希荣老师鉴定, 系茜草科植物栀子 *Gardenia jasminoides* Ellis 的干燥成熟果实。水提法: 将栀子煎煮、过滤、浓缩、干燥并粉碎, 经HPLC

[收稿日期] 2006-03-06

[基金项目] 国家科技基础条件平台项目(2004DEA71170); 科研院所社会公益研究专项(2004DIB2J062)

[通讯作者] * 高双荣, Tel: (010) 64288601; E-mail: rdou8@sohu.com

检测水提物中京尼平苷含量为 8.12%；醇提法：将栀子冷浸于 90% 的乙醇中过夜，过滤、浓缩、干燥并粉碎，经 HPLC 检测醇提物中京尼平苷含量为 14.10%，水提物和醇提物由我所付梅红副研究员提供。京尼平苷样品购自安徽亳州亚强天然产物制品厂，经 HPLC 检测京尼平苷含量为 98.54%。

1.3 实验方法

大鼠按体重随机分 7 组，空白对照组，栀子水提物 3.08 g/kg 组(相当于 9 g 生药/kg)、1.54 g/kg 组，醇提物 1.62 g/kg 组(相当于 9 g 生药/kg)、0.81 g/kg 组，京尼平苷 0.28 g/kg 组、0.14 g/kg 组。连续灌胃给药 3 d，于第 4 天解剖，取肝、肾称重，计算肝、肾指数，脏器指数=脏器重量/体重×100；将肝、肾固定于福尔马林溶液中，石蜡包埋切片，HE 染色。

将肝脏病变程度分为 5 等级：①“-”：肝组织结构正常；②“+”：肝细胞核浓缩，核分裂增多，枯否细胞增生；③“#”：肝细胞核浓缩、气球样变及嗜酸性变，中央静脉扩张，胆管轻度增生，少量炎症细胞浸润；④“≡”：肝细胞变性，有片状肝坏死，胆管明显增生，较多炎症细胞浸润；⑤“≡≡”：肝细胞变性坏死，肝索排列紊乱，胆管明显增生，有少量纤维组织增生，大量炎症细胞浸润。

将肾脏病变程度分为 4 个等级：①“-”：肾组织结构正常；②“+”：少量肾曲管轻度肿胀，间质未见炎症浸润；③“#”：部分肾曲管肿胀，可见蛋白管型，间质少量炎症细胞浸润；④“≡”：大部分肾曲管肿胀变性，间质大量炎症细胞浸润。

1.4 统计学方法

采用 SPSS 10.0 统计软件包，脏器重量及系数比较采用单因素方差分析，脏器病变程度比较采用非参数秩和检验。

2 结果

2.1 大鼠肝肾重量及系数比较

栀子水提物、醇提物、京尼平苷的大剂量组的肝脏重量和肝脏指数与空白组比较均($P < 0.001$)，具有极显著性差异。栀子水提物 1.54 g/kg 组、醇提物 0.81 g/kg 组的肝脏指数与空白组比较 $P < 0.05$ ，具有显著的统计学差异，见表 1。

2.2 大鼠肝肾病理学检查

2.2.1 肝脏病变 空白组：肉眼可见肝脏质地柔软、红润有光泽，大小形态正常。镜下见肝细胞无肿胀变性，中央静脉未见扩张，汇管区胆管无增生见图 1。

表 1 栀子不同提取物对大鼠肝重及脏器系数的影响($\bar{x} \pm s$)

组别	剂量 (g/kg)	n	肝脏重量 (g)	肝脏指数	肾脏重量 (g)	肾脏指数
空白组	—	10	3.71 ± 0.40	2.93 ± 0.19	1.17 ± 0.03	0.93 ± 0.04
栀子水提物	1.54	9	4.31 ± 0.64	3.77 ± 0.62 ¹⁾	1.23 ± 0.21	0.98 ± 0.30
栀子水提物	3.08	6	5.82 ± 0.33 ²⁾	5.15 ± 0.57 ²⁾	1.34 ± 0.10	1.19 ± 0.14
栀子醇提物	0.81	10	4.31 ± 0.50	3.72 ± 0.41 ¹⁾	1.19 ± 0.07	1.02 ± 0.06
栀子醇提物	1.62	10	5.02 ± 0.59 ²⁾	4.51 ± 0.72 ²⁾	1.38 ± 0.13	1.24 ± 0.17 ¹⁾
京尼平苷	0.14	10	4.07 ± 0.16	3.36 ± 0.14	1.18 ± 0.08	0.97 ± 0.06
京尼平苷	0.28	8	5.39 ± 0.45 ²⁾	4.72 ± 0.68 ²⁾	1.31 ± 0.10	1.14 ± 0.12

注：与空白组相比，¹⁾ $P < 0.05$ ，²⁾ $P < 0.001$ (下同)

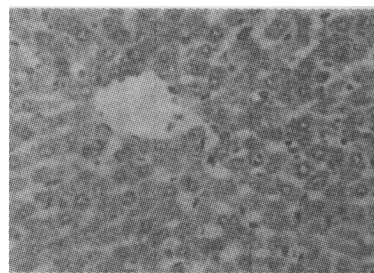


图 1 正常肝组织，HE，× 400

栀子水提物、醇提物、京尼平苷大剂量组：肉眼见肝脏明显肿胀，出现大片状苍白色的坏死区域，其它区域肝脏成黑色或暗红色。镜下见大部分肝细胞明显肿胀，胞核浓缩，胞质空网状，似气球样变(见图 2)，部分肝细胞坏死，个别区域仅见残留的坏死肝细胞碎片，碎片中央可见肝细胞嗜酸性变，并见裸核、双核或多核的肝细胞。部分区域肝细胞索排列紊乱，失去正常的组织结构(见图 3)，汇管区胆管明显增生并交错相连(见图 2)，间质有少量纤维组织增生。胆管周围有大量炎症细胞浸润。部分大鼠肝枯否细胞增生，核分裂像多见。

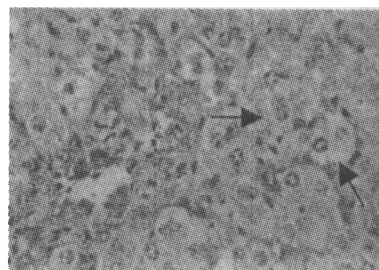


图 2 肝细胞明显肿胀，胞浆空网状(↑)，汇管区胆管明显增生，HE，× 400

栀子水提物、醇提物、京尼平苷小剂量组：肉眼见个别肝脏呈暗红色。镜下见部分大鼠肝枯否细胞增生，核分裂增多；血管扩张淤血，部分汇管区有轻度毛细胆管增生，病理分级统计结果，见表 2。

2.2.2 肾脏病变 空白组：肉眼见肾脏色泽红润，

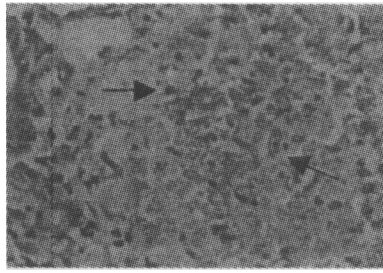


图3 肝组织坏死,失去正常组织结构(↑),HE,×400

质地柔软,大小形态正常。镜下见肾曲管及肾小球未见肿胀变性,间质无炎症细胞浸润,组织结构正常(见图4)。

表2 栀子不同提取物对大鼠肝脏病变程度的影响

组别	剂量 (g/kg)	n	病变程度					P 值
			-	+	##	###	####	
空白对照组	—	10	10	0	0	0	0	
栀子水提取物	1.54	9	5	3	0	1	0	> 0.05
栀子水提取物	3.08	6	0	3	2	1	0	< 0.05
栀子醇提取物	0.81	10	6	3	1	0	0	> 0.05
栀子醇提取物	1.62	10	0	7	1	2	0	< 0.05
京尼平苷	0.14	10	5	4	1	0	0	> 0.05
京尼平苷	0.28	8	0	4	1	2	1	< 0.05

注:各组与空白对照组相比(表3同)。

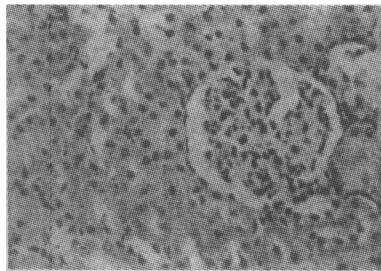


图4 肾组织结构正常,HE,×400

栀子水提取物、醇提取物、京尼平苷大剂量组:肉眼见肾脏轻度肿大,呈乌黑色。镜下见肾曲管明显肿胀,管腔内可见淡粉色物质沉积(见图5),部分曲管坏死失去正常结构(见图6),集合管可见少量的蛋白性物质渗出,间质有大量的炎症细胞浸润,以小淋巴细胞为主。肾小球大小形态基本正常,未见明显病变。

栀子水提取物、醇提取物、京尼平苷小剂量组:肉眼见部分肾脏呈暗红色,大小形态正常。镜下见肾曲管轻度肿胀,管腔内含淡粉染颗粒物。间质未见炎症浸润,病理分级统计结果,见表3。

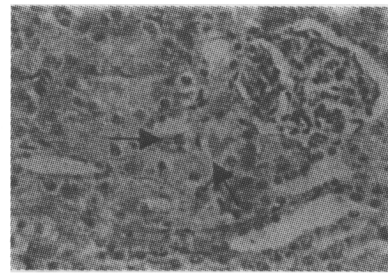


图5 肾曲管肿胀,管腔内有淡粉染物质沉积(↑),HE,×400

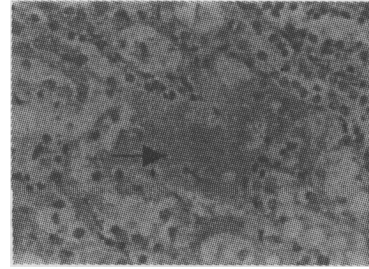


图6 肾曲管坏死,失去正常结构(↑),HE,×400

表3 栀子不同提取物对大鼠肾脏病变程度影响

组别	剂量 (g/kg)	n	病变程度				P 值
			-	+	##	###	
空白对照组	—	10	10	0	0	0	
栀子水提取物	1.54	9	5	3	1	0	> 0.05
栀子水提取物	3.08	6	1	2	2	1	< 0.05
栀子醇提取物	0.81	10	5	2	3	0	> 0.05
栀子醇提取物	1.62	10	2	4	1	3	< 0.05
京尼平苷	0.14	10	5	4	1	0	> 0.05
京尼平苷	0.28	8	0	5	2	1	< 0.05

3 讨论

将栀子水提取物、醇提取物、京尼平苷给大鼠灌胃3d后,第4d解剖,在3.08 g/kg的水提取物、1.62 g/kg的醇提取物、0.28 g/kg京尼平苷组,肝脏重量明显增加,指数增大;病理检查发现肝细胞肿胀、变性坏死,中央静脉淤血扩张,汇管区胆管增生,间质炎症细胞浸润,且肝细胞的变性是以汇管区周边区开始,并逐渐向小叶中央区延伸的,汇管区胆管增生也较明显。此外,镜下尚可见肾曲管肿胀变性,管腔内蛋白管型沉积,间质炎症细胞浸润等,说明肾脏也存在不同程度的毒性病变。

栀子水提取物3.08 g/kg剂量组,相当于给予大鼠京尼平苷0.25 g/kg,栀子醇提取物1.62 g/kg剂量组,相当于给予大鼠京尼平苷0.228 g/kg,京尼平苷的给药量接近0.28 g/kg,推测京尼平苷是栀子肝、肾毒性的主要物质基础。

由于京尼平苷在肠道内细菌β-葡萄糖苷酶的作用

下水解成京尼平(genipin)^[3], 因此认为京尼平苷毒性与京尼平有关。进一步药代动力学研究发现京尼平血药浓度很低, 且京尼平可以与甘氨酸结合而生成较强生物活性的栀子蓝^[4], 据此推测, 栀子蓝可能为其导致肝肾毒性的直接物质基础。

[参考文献]

[1] 刘志强, 黄嬛, 方向明. 中药山栀的特殊肝脏毒性[J].

浙江医科大学学报, 1988, 17(5): 221.

[2] 杨洪军, 付梅红, 吴子伦, 等. 栀子对大鼠肝毒性的实验研究[J]. 中国中药杂志, 2006, 31(13): 9.

[3] Akao T, Kobashi K, Aburada M. Enzymic studies on the animal and intestinal bacterial metabolism of geniposide[J]. Biol Pharm Bull, 1994, 17(12): 1573.

[4] 成龙, 杨洪军, 梁日欣, 等. 京尼平苷及其代谢物在大鼠体内的药代动力学研究 I [J]. 中国中药杂志, 2007, 32(1): 9.